

# Implantologie im Frontzahnbereich

In nahezu allen Werbebroschüren für Implantate wird mit einem strahlenden Lächeln geworben. Doch welche Einschränkungen und welcher Aufwand können damit verbunden sein?

PD Dr. med. Dr. med. dent. Eduard Keese | Facharzt für MKG-Chirurgie, Plastische Operationen  
Praxis für Mund-, Kiefer- und Plastische Gesichtschirurgie



## Frontzahnverlust im Jugendalter

Der Zahnverlust im Jugendalter ist am häufigsten als Folge eines unglücklichen Unfalls zu beobachten. Der Zahnersatz im Jugendalter stellt ein für die Implantologie nur schwer lösbares Problem dar, da ein eingeheltes Implantat dem Wachstum des Kiefers nicht folgt und somit ästhetische Beeinträchtigungen resultieren.

Aber auch das Abwarten bis zum Wachstumsabschluss stellt ein Problem dar, da sich der zahnlose Kieferabschnitt i. d. R. ungenügend entwickelt und als Folge des Zahnverlustes sogar weiter schrumpfen kann.

Die Klebebrücke ist ein prothetischer Zahnersatz, der mithilfe moderner Klebetechniken an den Nachbarzähnen befestigt wird. Dabei wird ein umfangreiches Beschleifen der Nachbarzähne vermieden.

Als Nachteile der Klebebrücke wird das Lösen der Verklebung und das Begünstigen einer Kariesentstehung genannt, wobei die meisten Studien davon ausgehen, dass nach fünf Jahren sich etwa 25 % der Klebebrücken gelöst haben, sodass die Gefahr des Verschluckens besteht. Werden zusätzlich die Nachbarzähne beschliffen, liegt die Erfolgsprognose bei bis zu 95 % auf 10 Jahren.

Um eine normale Entwicklung des Kiefers zu erreichen, stellt die schon seit langem bekannte Zahntransplantation eine wertvolle Bereicherung des Behandlungsspektrums dar.

Die Erfolgsprognose, dass der verpflanzte Zahn nicht nur anwächst, sondern auch lebendig bleibt und sogar sein Gefühl wiederbekommt, liegt bei bis zu 80 %.

Der transplantierte Zahn darf dann allerdings noch nicht ausgewachsen sein. Im Idealfall sollte die Wurzellänge etwa 2/3 des ausgewachsenen Zustands betragen. Besonders bei Zahnengstand bietet sich die Transplantation eines Prämolaren an (Abb. 1 und 2).

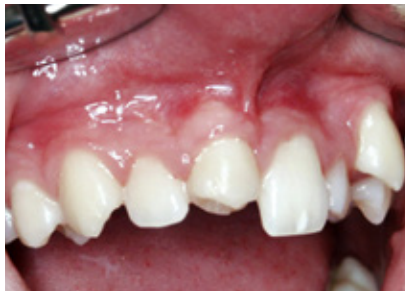

Abb. 1: Zustand nach Zahntransplantation

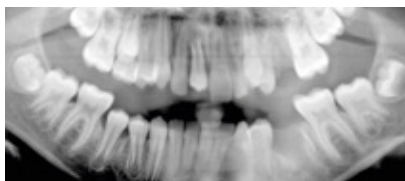

Abb. 2: Röntgenbild nach Zahntransplantation

Hier wurde ein Prämolare vom Unterkiefer links in die Lücke transplantiert und zum Ausgleich ein Prämolare im Oberkiefer links entfernt (Abb. 1 und 2). Nach erfolgreicher Einheilung wurde mithilfe der Klebetechnik vom Hauszahnarzt die Schneidekante mit Kunststoff aufgebaut. Der Zahn ist vital und reagiert auf Kälte wie ein gesunder Zahn. Nach 6 Jahren konnte die Patientin anlässlich der Weisheitszahnentfernung untersucht werden. Nicht nur der transplantierte Zahn, sondern auch der umgebende Kieferknochen hat sich völlig normal entwickelt, sodass das Zahntransplantat nur nach genauer Betrachtung erkennbar ist (Abb. 3).

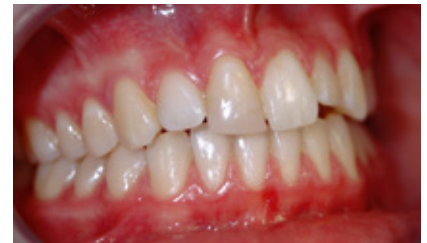

Abb. 3: Die gleiche Patientin 6 Jahre später – im Alter von 17 Jahren. Der transplantierte Zahn erhielt einen Schneidekantenaufbau mit Kunststoff durch den Hauszahnarzt.

Die Transplantation bietet somit die Chance, dass mit dem weiteren Zahndurchbruch auch ein normal ausgebildeter Kieferfortsatz entsteht. Damit kann nicht nur eine Implantat- oder eine Brückenversorgung umgangen werden, sondern eine fast normale Wiederherstellung des Idealzustands erzielt werden. Die Haltbarkeit wird davon abhängen, wie langjährig die Zahnrestauration gelingt. Sollte der Zahn später durch Karies oder andere Einflüsse verloren gehen, kann in den intakten Kiefer ein Implantat gesetzt werden.

## Frontzahnverlust mit Knochendefekten

Nach jedem Zahnverlust erfolgt ein Umbau des Knochens, der immer mit einem Knochenverlust einhergeht. Der Körper selbst strebt eine möglichst kompakte Form an und unterstützt keine funktionslosen Abschnitte. Das Knochenangebot wiederum bestimmt den Aufwand und die Schwierigkeit der Implantatbehandlung und wirkt sich auf die Planung und die Notwendigkeit kieferaufbauender Maßnahmen aus.

**Das Ausmaß des Knochenabbaus ist von vielen weiteren Faktoren abhängig:**

- **Zeit: Dauer des Verlusts**

In den ersten 6–10 Wochen nach Zahnverlust erfolgt der stärkste Umbau des Kieferknochens.

Aber je länger der Zahnverlust insgesamt zurückliegt, desto ausgeprägter ist i. d. R. auch der Abbau des Knochens. Dieser Einfluss führt in der Literatur zu kontroversen Diskussionen über den geeigneten Zeitpunkt einer Implantatversorgung und ob eine Extraktionswunde bspw. mit Fremdmaterialien aufzufüllen sei.

▪ **Individuelle, genetische Disposition**  
Ähnliche Verlustsituationen führen bei verschiedenen Menschen zu unterschiedlichen Knochenumbildungen. Das Ausmaß des bevorstehenden Knochenabbaus nach Zahnverlust ist daher im Einzelfall nur schwer abschätzbar.

▪ **Allgemeine Faktoren und Erkrankungen (Alter, Rauchen, schwere Erkrankungen)**  
Neben genetischen Faktoren haben Begleiterkrankungen oder die Einnahme von bestimmten Medikamenten oder schädigenden Stoffen einen Einfluss auf das Knochenverhalten. Beispielsweise beeinflusst Cortison den Knochenstoffwechsel negativ. Rauchen führt zu einer gestörten Durchblutung und hat damit einen negativen Effekt auf die Regenerationsfähigkeit.

▪ **Verlustursache (Unfall, Entzündung)**  
Bei schweren Unfällen können erhebliche zusätzliche Defekte am Knochen entstehen. (Abb. 4). Ausgeprägte Wurzelentzündungen oder Knochenabbau durch Parodontitis können umfangreiche Defekte hinterlassen, die der Kieferknochen selbst nicht mehr ausgleichen kann.

▪ **Die Zahntfernung selbst**  
Ein einwurzeliger, leicht beweglicher Zahn bietet gute Voraussetzungen für eine verlustarme Entfernung und damit knöcherne Regeneration der Alveole. Wenn aber fest verwachsene Wurzeln erst durch Wegfräsen des Knochens entfernt werden müssen, kann ein erheblicher Knochendefekt die Folge sein.

▪ **Zahl und Verteilung der verlorenegegengenen Zähne**  
Wenn nur ein Zahn verloren geht, hat der umgebende Knochen durch die Belastung durch die benachbarten Zähne weiterhin einen Reiz, der einem ausgedehnten Abbau entgegensteht. Beim Verlust vieler oder aller Zähne wird der Kiefer sich stärker zu-

rückziehen. Unbelastete Knochenabschnitte müssen nicht groß sein.

▪ **Lokale Entzündungen (Parodontits)**  
Eine Parodontitis führt zu Knochenabbau. Wenn solche Entzündungsprozesse aktiv sind, dann ist in ihrem Bereich natürlich mit zusätzlichem Knochenverlust zu rechnen.

▪ **Alter**  
Mit zunehmendem Alter stellt der Körper von Aufbau (anabole Stoffwechsellage) auf Abbau (katabole Stoffwechsellage) um: Der Körper mit Knochen und Muskeln wird schwächer. Das kann durch hormonelle Umstellungen (Menopause) noch verstärkt werden. Das Risiko einer Osteoporose steigt an, die Fähigkeiten des Knochens zur Regeneration sinken.

▪ **Art des Zahnersatzes**  
Träger eines herausnehmbaren Zahnersatzes, insbesondere wenn er nicht gut sitzt, haben durch die unnatürliche Belastung des Kieferkammes mit stärkerem Knochenabbau zu kämpfen.

▪ **Ort des Zahnverlusts**  
Im Bereich der Kieferhöhle führt Zahnlosigkeit zu besonders starkem Abbau, da

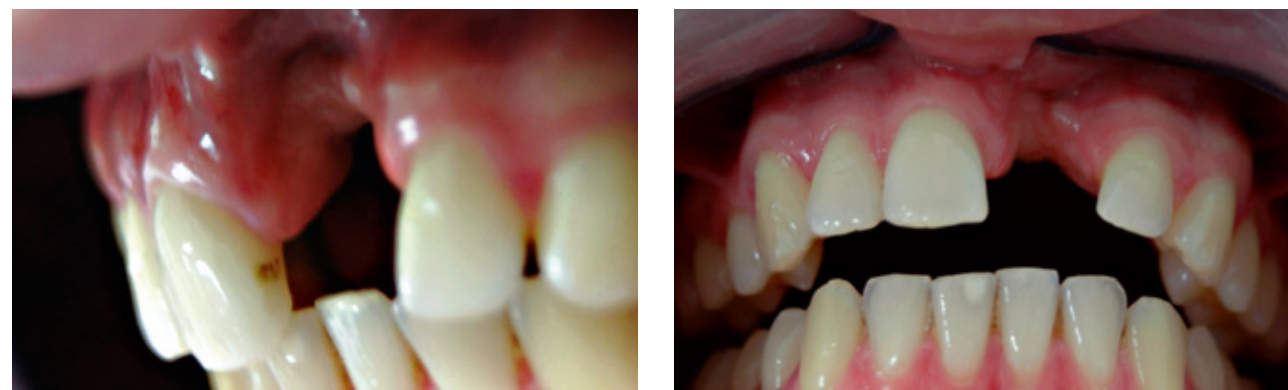

Abb. 4: Ausgeprägter Knochen-Weichteildefekt nach Frontzahnverlust

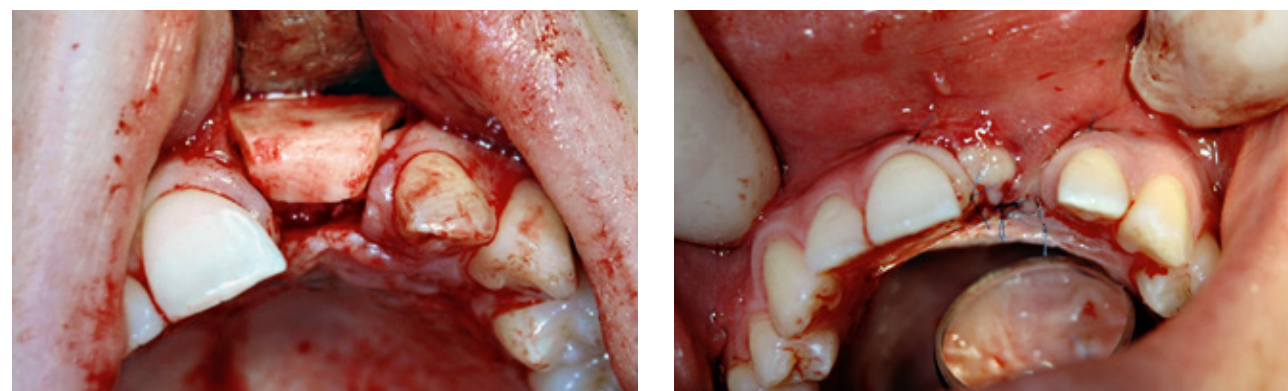


Abb. 5 links: Konturierung eines Knochentransplantats aus dem Unterkiefer für den Defekt  
rechts: Spannungsfreier Wundverschluss

zusätzlich für den Knochenabbau der Luft-raum Kieferhöhle eine Rolle spielt. In dieser herrscht nämlich ein höherer Luftdruck, was zu einer allmählichen Ausdehnung der Kieferhöhle führt. Somit kommt es zu einem Knochenabbau von mehreren Seiten.

#### Vorgehensweise bei ausgeprägten Knochendefekten

Die Vorgehensweise einer Implantatversorgung bei ausgeprägtem Knochendefekt soll an folgendem Beispiel eines unfallbedingten Frontzahnverlusts erklärt werden. Eine beim Zahnarzt durchgeführte Implantatversorgung schlug fehl, sodass ein ausgeprägter Kiefer- und Weichteildefekt mit erheblichen Narbenbildungen festzustellen war (Abb. 4).

Der Kieferaufbau ist mit einem körpereigenen Knochentransplantat in solchen Fällen unumgänglich und in der Literatur unbestritten, da Fremdmaterialien oder Spenderknochen nicht genügend Potenzial mitbringen, aus sich heraus Knochen zu bilden. In diesem Fall wurde Knochen aus dem Unterkiefer aus der Region des Weisheitszahns verwendet. Das Transplantat wird i. d. R. so konturiert, dass es sich nahezu spaltfrei in den Defekt einfügen lässt (Abb. 5).

Anschließend erfolgen die Fixation mit Minischrauben und der spannungsfreie Wundverschluss. Die Schwierigkeiten liegen in jedem der Teilschritte. Insbesondere die

spannungsfreie, speicheldichte Naht im vernarbten OP-Gebiet gelingt oft nur durch weitreichende Mobilisierung der Schleimhaut und den Einsatz mikrochirurgischer Techniken (Abb. 5 rechts).

Die Implantatversorgung wurde in diesem Fall 6 Monate später mit einem weiteren Kieferaufbau durchgeführt (Abb. 6). Nach weiteren 6 Monaten erfolgte die Versorgung mit einem provisorischen Zahnersatz durch die behandelnde Zahnärztin. Bevor ein endgültiger Zahnersatz eingegliedert wurde, ist noch eine Narbenlösung im Bereich der Schleimhaut und eine Verpflanzung von Schleimhaut aus dem Gaumen durchgeführt worden (Abb. 7).

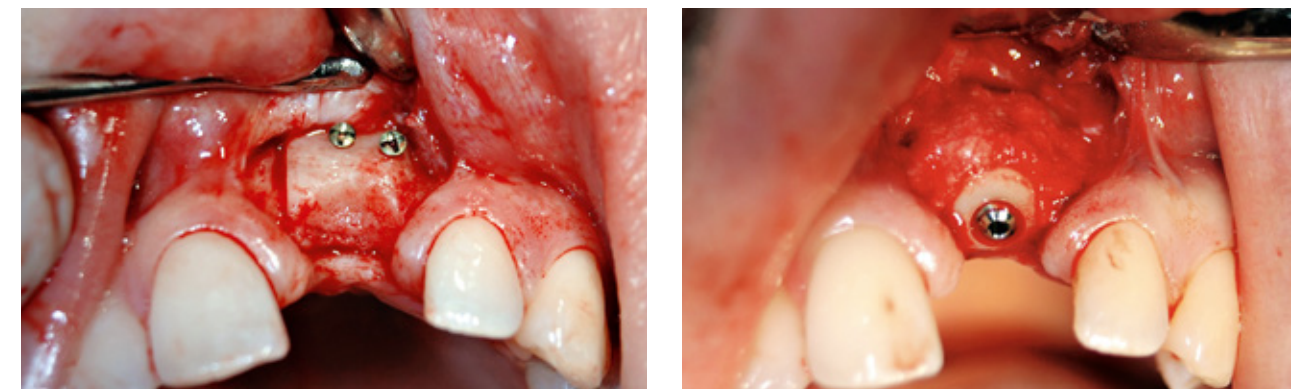


Abb. 6 links: nach 6 Monaten: eingeheltes Transplantat mit Minischrauben  
rechts: Implantat mit zusätzlichem Kieferaufbau

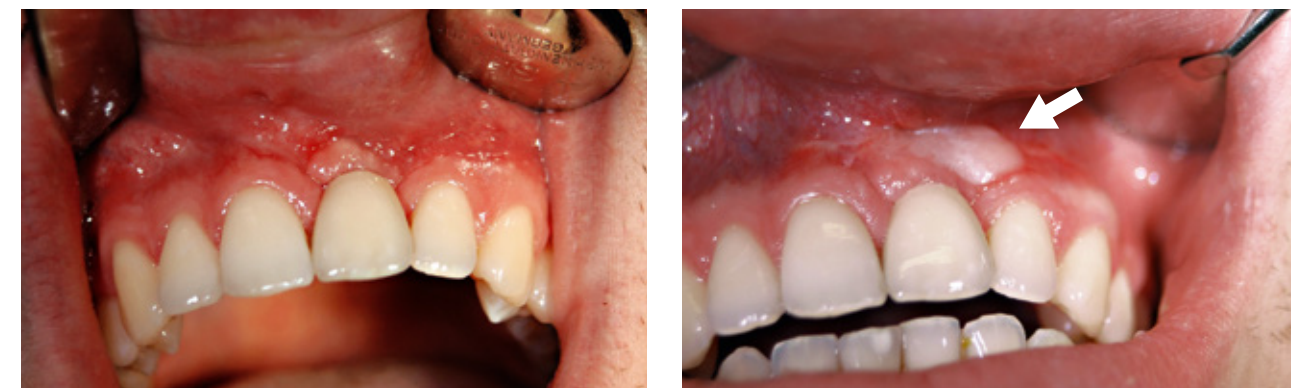

Abb. 7 links: Zustand nach Implantatversorgung und provisorischer Prothetik  
rechts: endgültiger Zahnersatz nach Schleimhauttransplantat (Pfeil) und Narbenkorrektur

#### FAZIT

Der Verlust eines bleibenden Frontzahns ist eine erhebliche ästhetische und funktionelle Beeinträchtigung, die mit unterschiedlichen Verfahren behandelt werden kann. Neben der konventionellen Brücke und der Klebebrücke ist im Jugendalter die Möglichkeit einer Zahntransplantation abzuwägen. Wenn das Kieferwachstum und Wurzelwachstum abgeschlossen sind, sind auch bei Kieferdefektsituationen aufbauende Operationen und Implantatbehandlungen möglich. In jedem Fall ist das vorhandene Knochenlager sorgsam zu prüfen und in Abhängigkeit von der individuellen Patientensituation sind mögliche Behandlungsoptionen abzuwägen.

Literatur:  
beim  
Verfasser.